

**HOSPITAL DAS CLÍNICAS DA FACULDADE DE MEDICINA DE BOTUCATU
HCFMB – UNESP**

CONCURSO PÚBLICO - EDITAL 13/2013

**Cód. 13 – Médico I:
CIRURGIA GERAL**

1. Nas anomalias anorretais no sexo masculino, o tipo mais comum de fístula com o trato urinário é:
 - A) fístula reto-perineal.
 - B) fístula reto-vesical.
 - C) fístula reto-uretra bulbar.
 - D) fístula reto-colo vesical.

2. Nas anomalias anorretais no sexo feminino, o tipo mais comum de fístula observada é:
 - A) fístula reto-vaginal.
 - B) fístula reto-perineal.
 - C) fístula reto-vestibular.
 - D) Cloaca.

3. Nas atresias de esôfago o tipo de fístula mais comumente observado é:
 - A) fístula do coto proximal do esôfago com a traqueia.
 - B) fístula do coto distal do esôfago com a traqueia.
 - C) fístulas dos cotos proximal e distal com a traqueia.
 - D) fístula cervical entre o esôfago e a traqueia.

4. Na estenose hipertrófica do piloro podemos observar o seguinte desvio metabólico:
 - A) acidose metabólica hipoclorêmica e hipercalêmica.
 - B) acidose respiratória hiponatrêmica.
 - C) alcalose respiratória hipernatrêmica.
 - D) alcalose metabólica hipoclorêmica e hipocalêmica.

5. O sinal radiológico da dupla bolha em recém-nascidos é observado:
 - A) somente nos casos de pâncreas anular.
 - B) somente nos casos de atresia duodenal.
 - C) nas obstruções duodenais.
 - D) somente nos casos de bandas de Ladd comprimindo o duodeno.

6. Nos casos de doença de Hirschsprung:
 - A) a ausência de células ganglionares na parte distal do intestino diagnosticada por biópsia é o melhor exame no período neonatal para o diagnóstico da doença.
 - B) a manometria anorretal é o melhor exame para o diagnóstico no período neonatal.
 - C) a colostomia em duas bocas e a retossigmoidectomia do segmento aganglionar ultracurto estão indicadas no tratamento inicial da doença no período neonatal.
 - D) a presença do reflexo reto-esfincteriano na manometria anorretal no período neonatal é diagnóstica e indicativa de cirurgia de colostomia em duas bocas e a retossigmoidectomia do segmento aganglionar.

7. Sobre as hérnias de diafragma:
- A) As hérnias de Morgagni no recém-nascido são mais frequentes na parte posterior e no lado esquerdo do diafragma tendo uma alta mortalidade nesta faixa etária.
 - B) As eventrações diafragmáticas bilaterais têm alta mortalidade devido à hipoplasia pulmonar e hipertrofia da musculatura das arteríolas pulmonares que causam.
 - C) As hérnias de Bochdalek no recém-nascido são mais frequentes na parte posterior e no lado esquerdo do diafragma tendo uma alta mortalidade nesta faixa etária.
 - D) As hérnias de Morgagni devem ser abordadas cirurgicamente por toracotomias devido à presença de hipertrofia tímica e sequestros pulmonares que acompanham a malformação.
8. Assinale a afirmativa correta.
- A) Nas fístulas branquiais de primeiro arco branquial a ressecção do trato fistular deve prosseguir até a fosseta amigdaliana ipsilateral para se evitar recidivas da fístula.
 - B) Na ressecção do cisto do ducto tireoglossos na operação de Sistrunk é obrigatória a ressecção do cisto e da parte mediana do corpo do osso hioide para evitar recidivas cirúrgicas.
 - C) Um dos diagnósticos diferenciais de tireoide ectópica são os restos branquiais do segundo arco branquial fistulizados no meato auditivo externo.
 - D) As fístulas branquiais de segundo arco branquial são sempre tratadas com canulização do trato fistula e esclerose do trato com glicose hipertônica, previamente à ressecção cirúrgica.
9. Assinale a afirmativa correta.
- A) As hérnias inguinais na criança encarceram na maioria das vezes no primeiro ano de vida, sendo causadas pela persistência do conduto peritônio vaginal.
 - B) As hérnias umbilicais encarceram frequentemente no primeiro ano de vida e sua cirurgia deve ser indicada logo após a realização do diagnóstico.
 - C) As hidroceles comunicantes de grandes dimensões devem ser puncionadas e seu conteúdo líquido esvaziado, aguardando-se até o final do primeiro ano de vida para a indicação cirúrgica na criança.
 - D) Nas hérnias de Litree, o apêndice cecal encarcerado deve ser retirado pela mesma incisão corretiva da hérnia para se evitar a infecção e contaminação da cavidade peritoneal na criança.
10. Assinale a afirmativa correta.
- A) O divertículo de Meckel pode ser sempre diagnosticado com Tecnécio 99M por possuir mucosa gástrica em sua ponta.
 - B) As invaginações intestinais intraútero são a principal causa das atresias intestinais no recém-nascido.
 - C) A clínica e a US são o padrão ouro atualmente para diagnóstico da estenose hipertrófica do piloro na criança.
 - D) As duplicidades de duodeno são frequentes nos recém-nascidos prematuros sendo frequentes as obstruções por volvos causadas pelas mesmas.
11. Um homem de 60 anos, fumante desde os 15 anos procurou pronto atendimento por hemoptise há 3 dias. Relatava também tosse há 1 mês. Na consulta foi solicitada radiografia de tórax em PA e Perfil que mostrou atelectasia do lobo superior do pulmão direito. Frente ao caso descrito é correto imaginar que se trata de:
- A) câncer Pulmonar em estágio final, pois hemoptise é sinal de doença avançada e a broncoscopia terá poucas chances de confirmar o diagnóstico.
 - B) câncer pulmonar inicial e a tomografia deve ser suficiente para confirmar o diagnóstico.
 - C) a lesão não deve ser visível à broncoscopia, mas a biopsia confirmará o diagnóstico.
 - D) Lesão visível à broncoscopia que confirmará o diagnóstico e auxiliará no estadiamento.
12. O local mais frequente de rotura da aorta no trauma fechado do tórax é:
- A) aorta ascendente.
 - B) arco aórtico.
 - C) aorta abdominal.
 - D) istmo, após a artéria subclávia esquerda.

13. Paciente de 24 anos, masculino, deu entrada no pronto-socorro após acidente de motocicleta. Apresentava extenso enfisema subcutâneo cervicotorácico e dispneia. A radiografia de tórax mostrava pneumotórax hipertensivo à esquerda com enfisema subcutâneo e mediastinal, além de fratura do terceiro ao oitavo arcos costais deste lado. Foi submetido à drenagem pleural com dreno 32F. No quarto dia persiste importante borbulhamento pelo dreno e pouca expansão do pulmão esquerdo, com regressão do enfisema subcutâneo.

Nesse caso, a melhor conduta seria:

- A) solicitar broncofibroscopia.
 - B) colocar um segundo dreno de tórax, agora mais alto e na face anterior do hemitórax.
 - C) colocar o(s) dreno(s) pleural (ais) sob aspiração vigorosa no dreno de tórax para auxiliar expansão pulmonar.
 - D) após 10 dias de evolução passar para drenagem aberta.
14. No tratamento cirúrgico da estenose traqueal pós intubação NÃO é tempo operatório da traqueoplastia:
- A) cervicotomia transversa.
 - B) ampla dissecação da face lateral da traqueia.
 - C) secção transversa da área estenótica.
 - D) sutura contínua da porção membranosa.
15. Com relação às massas tumorais do mediastino, assinale a alternativa INCORRETA.
- A) A topografia do tumor é fundamental para o diagnóstico, tanto para interpretação dos sintomas como na avaliação dos métodos de diagnóstico por imagem.
 - B) Tumores do mediastino geralmente produzem sintomas já na fase inicial, o que faz com que seja comum o paciente procurar o médico desde o início já bastante sintomático.
 - C) A sequência diagnóstica geralmente inclui, após avaliação dos dados clínicos, estudo radiográfico em PA e perfil, e na sequência, tomografia computadorizada.
 - D) Doenças pleurais ou doenças pulmonares podem simular tumores do mediastino.
16. Um paciente é vítima de acidente automobilístico, no qual sofreu traumatismo fechado do tórax. Chega ao PS consciente, agitado, hipotenso (90 x 60), taquicárdico, taquipneico. Apresenta timpanismo no hemitórax esquerdo, murmúrio vesicular diminuído e íctus cardíaco desviado para a direita.

A melhor hipótese diagnóstica entre as alternativas abaixo é:

- A) Ruptura traumática de diafragma à esquerda.
 - B) Hemopneumotórax traumático à esquerda.
 - C) Pneumotórax hipertensivo à direita.
 - D) Ruptura traumática da aorta.
17. No pronto socorro recebemos um indivíduo de 29 anos de idade, vítima de ferimento por arma branca (estilete) no 4º espaço intercostal esquerdo, região paraesternal. Deu entrada no pronto socorro com hipotensão arterial severa. A ausculta pulmonar é normal. Logo após a admissão, ainda na sala de emergência, apresentou parada cardiorespiratória e foi intubado.
- A melhor conduta é:
- A) Janela pericárdica e reposição volêmica, sempre mantendo a massagem cardíaca externa.
 - B) Massagem cardíaca externa e reposição volêmica após a punção pericárdica.
 - C) Esternotomia mediana longitudinal e massagem cardíaca interna.
 - D) Toracotomia anterolateral esquerda e massagem cardíaca interna.
18. A atitude mais correta em um paciente que ficou há dois meses entubado por três semanas e agora é admitido no PS com cornagem, cianose, sudorese e agitação é:
- A) Nebulização com adrenalina e corticoide.
 - B) Fibrobroncoscopia.
 - C) Intubação com tubo fino.
 - D) Traqueostomia.

19. Assinale a afirmação INCORRETA na estratégia terapêutica da estenose traqueal.

- A) As estenoses cervico-mediastinais são aquelas de correção cirúrgica mais simples.
- B) Quanto mais precoce a indicação cirúrgica, melhor.
- C) A maioria dos pacientes com estenose traqueal tem infecção brônquica associada.
- D) A maioria das estenoses pós-intubação é dilatável.

20. Assinale a afirmação correta em relação ao nódulo solitário de pulmão.

- A) A punção pulmonar deve ser indicada em todos os nódulos não calcificados.
- B) Em paciente com antecedente de adenocarcinoma a chance de que um nódulo isolado no pulmão seja metastático é de aproximadamente 80%.
- C) Os granulomas, ao contrário dos carcinomas, predominam nos lobos inferiores.
- D) Na tomografia de tórax a ocorrência de aumento da densidade do nódulo após injeção de contraste é dado altamente sugestivo de neoplasia maligna.

21. Paciente com 34 anos com quadro séptico depois de uma extração dentária com derrame pleural e alargamento mediastinal.

Assinale a afirmação INCORRETA neste caso.

- A) A tomografia computadorizada do mediastino é útil para o diagnóstico e indispensável no planejamento terapêutico.
- B) A tentativa de soluções mais conservadoras usualmente resulta em fracasso, pois o desbridamento amplo do mediastino é decisivo para o controle da infecção.
- C) Na maioria dos casos, a infecção é causada por bacilos gram-negativos.
- D) O uso de técnicas por vídeo-toracoscopia é útil nas fases mais precoces.

22. Uma mulher de 30 anos e assintomática é submetida a exame admissional. Como parte do exame médico foi feita radiografia de tórax em PA e perfil que mostrou massa arredondada, homogênea e de limites bem precisos, localizada na goteira costovertebral direita, próxima à nona vértebra torácica e medindo cerca de 5,0 por 4,0cm. O diagnóstico compatível com esses achados é:

- A) Neurilemoma.
- B) Linfoma.
- C) Bócio mergulhante.
- D) Teratoma.

23. Paciente com diagnóstico de perfuração esofágica por corpo estranho evolui com queda do estado geral, febre e na radiografia mostra alargamento do mediastino e pequeno derrame pleural bilateral. A conduta que deve ser tomada é:

- A) Drenagem pleural bilateral e antibioticoterapia para gram-negativos e anaeróbios.
- B) Antibioticoterapia de amplo espectro e reavaliação em 24 horas.
- C) Cirurgia para limpeza ampla do mediastino e drenagem bilateral.
- D) Hemograma para avaliar o quadro infeccioso, além de punção pleural e análise do líquido.

24. Paciente de 26 anos deu entrada no pronto socorro com pneumotórax espontâneo. Foi realizada a drenagem pleural. Após 5 dias o paciente mantém borbulhamento pelo dreno. A melhor conduta a seguir seria:

- A) intensificar a fisioterapia respiratória.
- B) cirurgia, por toracotomia ou por via toracoscópica.
- C) aguardar até o 10º dia da drenagem e passar para drenagem aberta.
- D) pinçar o dreno e repetir a radiografia após 12 horas.

25. Sobre complicações nos esvaziamentos cervicais, podemos dizer:

- I- É indicado rotineiramente anticoagulantes para evitar trombose da veia jugular interna.
- II- A secção do nervo frênico acidental ou incidental causa abaixamento da cúpula diafragmática e pode causar desconforto respiratório.
- III- Trombose da veia jugular interna ocorre em 11 a 25% dos esvaziamentos cervicais.
- IV- O ducto torácico pode ser extremamente variável em sua anatomia no pescoço, dificultando sua localização e facilitando sua lesão nos esvaziamentos.
- V- Ruptura de carótida na maioria dos casos apresenta quadro de pequeno sangramento arterial constante na sua fase inicial.

Assinale a alternativa correta.

- A) Estão incorretas apenas as afirmações I, II e V.
- B) Estão incorretas apenas as afirmações II, IV e V.
- C) Estão corretas apenas as afirmações I, III e IV.
- D) Estão corretas apenas as afirmações III, IV e V.

26. Sobre fatores prognósticos nos esvaziamentos, para carcinomas espinocelulares em Cabeça e Pescoço, podemos dizer que:
- A) o número de linfonodos positivos é o pior fator prognóstico.
 - B) a expressão do P53 é o fator mais consistente para indicação de radioterapia pós esvaziamento cervical.
 - C) pescoço N2 com extravazamento capsular ou N3, tem maior índice de controle local e sobrevida global quando associa-se a cirurgia à radioterapia adjuvante.
 - D) pescoço N2 ou N3 com extravazamento capsular, o prognóstico é sempre pior independente de tratamento complementar com radioterapia.
27. Nos casos de Carcinoma papilífero de tireoide com algum linfonodo metastático detectado em nível VI realizar:
- A) esvaziamento cervical compartimento central e lateral.
 - B) esvaziamento cervical anterior estendido para nível IV.
 - C) esvaziamento cervical anterior (compartimento central).
 - D) esvaziamento supra hioideo.
28. A anomalia congênita mais comum da laringe é:
- A) laringomalacia.
 - B) laringocele.
 - C) hemangioma.
 - D) linfangioma.
29. Paciente apresenta lesão exofítica, esbranquiçada, em região glótica. Na tomografia computadorizada observa-se extensão subglótica circunferencial e pescoço negativo. A biópsia confirmou ser carcinoma verrucoso de laringe. O tratamento de escolha é:
- A) Radioterapia e quimioterapia concomitante.
 - B) Laringectomia total e radioterapia pós-operatória.
 - C) Laringectomia total com esvaziamento cervical seletivo bilateral e radioterapia pós-operatória.
 - D) Laringectomia total sem tratamento para o pescoço e sem radioterapia pós-operatória.
30. São considerados ferimentos abertos os(as):
- A) ferimentos abrasivos, contusos e incisos.
 - B) ferimentos abrasivos, corto-contusos, penetrantes, lacerantes.
 - C) ferimentos lacerantes, luxações, perfurantes.
 - D) fraturas, contusões, abrasões, lacerações.
31. Os transplantes de pele:
- A) os retalhos são transplantes de pele que não apresentam ligação vascular com a área doadora.
 - B) os enxertos são transplantes de pele cujo doador pertence à espécie diferente.
 - C) podem ser unidos à área doadora temporária ou definitivamente.
 - D) os retalhos de pele total apresentam melhores resultados estético e funcional.
32. Queimadura é uma indicação de internação quando:
- A) for superior a 20% de espessura parcial superficial; superior a 5% de espessura total.
 - B) a idade for acima de 20 anos com área corpórea queimada acima de 10%.
 - C) for superior a 30% de espessura parcial superficial; superior a 15% de espessura parcial profunda; superior a 10% de espessura total; idade acima dos 50 anos com área corpórea queimada acima de 15%; espessura total do tórax; e insuficiência respiratória alta ou baixa.
 - D) a extensão de queimadura for superior a 5% na criança.

33. Analise a afirmação abaixo e assinale a alternativa correta.

Em pacientes com fraturas da face são três as fases do tratamento: tratamento de emergência, tratamento precoce e tratamento definitivo.

- A) Os pacientes com fratura nasal ou de maxila podem necessitar de tratamento de emergência pela hemorragia.
- B) Pacientes com fratura bilateral de corpo de mandíbula podem ser tratados mais tardiamente, sem riscos de dificuldade respiratória.
- C) As fraturas órbito-zigomáticas mesmo com edema importante, devem ser tratadas antes das primeiras 48 horas, devido à consolidação óssea precoce.
- D) A fratura com luxação do côndilo mandibular em criança deve ser de tratamento precoce e conservador, não cirúrgico.

34. Sobre o tratamento clínico de homens com hiperplasia prostática benigna:

- A) É sempre indicado como tratamento inicial para todos os casos.
- B) Os alfa-bloqueadores demoram seis meses para promover a melhora dos sintomas.
- C) A finasterida e a dutasterida são inibidores da 5-alfa-redutase que podem reduzir o volume da próstata em cerca de 20% e são de uso contínuo.
- D) Os fitoterápicos são os medicamentos que promovem os melhores resultados.

35. Os principais exames no homem que possibilitam a suspeita do câncer de próstata e na sequência a sua confirmação são:

- A) Ultrassonografia + toque retal, biópsias prostática.
- B) Toque retal + dosagem de PSA sérico, biópsias prostática.
- C) Toque retal + dosagem de PSA sérico, tomografia pélvica.
- D) Dosagem sérica de PSA complexado + tomografia, ressonância magnética pélvica.

36. Criança, sexo feminino, três anos de vida apresentou quadro de infecção urinária febril tratada com o uso de antibióticos. A conduta de investigação inicial e o diagnóstico mais provável é:

- A) Ressonância abdominal – válvula uretral.
- B) Tomografia Computadorizada pélvica – ureterocele.
- C) Tomografia Computadorizada abdominal – estenose de junção uretero-piélica.
- D) Cistografia miccional – refluxo vésico – ureteral.

37. A litíase urinária é uma das enfermidades mais comuns da sociedade moderna. É descrita desde a antiguidade com registros que datam de 5.000 a.C. e sua prevalência tem aumentado nas últimas décadas. Quanto a sua incidência:

- A) nunca acomete crianças e adolescentes.
- B) sua incidência em mulheres é 2 a 3 vezes maior que em homem.
- C) seu pico de incidência ocorre entre a quarta e a sexta década de vida.
- D) mais frequente em negros.

38. A base para o tratamento de um homem com 30 anos de idade e portador de bexiga neurogênica é:

- A) Armazenar urina com capacidade funcional apropriada, esvaziamento vesical completo, buscando sempre em um sistema urinário de baixas pressões.
- B) Atingir a possibilidade de continência urinária precoce utilizando esfíncter urinário artificial.
- C) Prevenção da infecção urinária com uso contínuo de antibióticos profiláticos.
- D) Tratar a disfunção sexual utilizando as drogas facilitadoras da ereção.

39. Sobre os sintomas do trato urinário inferior podemos afirmar que:

- A) ocorrem somente no sexo masculino acima de 45 anos de idade.
- B) são didaticamente divididos em agudos, subagudos e crônicos.
- C) são específicos e iguais para pacientes com hiperplasia prostática benigna e neoplasia de bexiga urinária.
- D) iscúria paradoxal pode acometer homens prostáticos com sintomas severos.

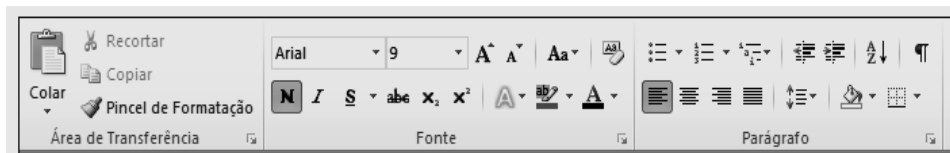
40. Em relação ao câncer de bexiga urinária:

- A) o adenocarcinoma é o tipo histológico mais comum.
- B) o tabagismo não está ligado a sua maior incidência.
- C) os homens são três vezes mais acometidos que as mulheres.
- D) o sintoma mais comum é a dificuldade de esvaziamento vesical e noctúria.

41. Estão incluídas na Lista das Doenças de Notificação Compulsória no Estado de São Paulo, EXCETO:
- A) meningite Viral.
 - B) hanseníase.
 - C) Síndrome da Imunodeficiência Adquirida (AIDS).
 - D) febre Tifoide.
42. De acordo com o Estatuto da Criança e do Adolescente, é FALSO afirmar que:
- A) a criança e o adolescente têm direito à proteção à vida e à saúde, mediante a efetivação de políticas sociais públicas que permitam o nascimento e o desenvolvimento sadio e harmonioso, em condições dignas de existência.
 - B) é assegurado à gestante, através do Sistema Único de Saúde, o atendimento pré e perinatal.
 - C) o poder público, as instituições e os empregadores propiciarão condições adequadas ao aleitamento materno, exceto aos filhos de mães submetidas à medida privativa de liberdade.
 - D) a gestante será encaminhada aos diferentes níveis de atendimento, segundo critérios médicos específicos, obedecendo-se aos princípios de regionalização e hierarquização do Sistema.
43. De acordo com os Indicadores de nível de saúde da população, analise as afirmativas abaixo e assinale a alternativa CORRETA.
- I- Taxa de Crescimento da população é conceituada como percentual de incremento médio anual da população residente em determinado espaço geográfico, no período considerado.
 - II- Taxa bruta de natalidade é conceituada como número de nascidos vivos, por mil habitantes, na população residente em determinado espaço geográfico, no ano considerado.
 - III- Índice de envelhecimento é conceituado como número de pessoas de 60 e mais anos de idade, para cada 100 pessoas menores de 15 anos de idade, na população residente em determinado espaço geográfico, no ano considerado.
- A) Somente as afirmativas I e II são verdadeiras.
 - B) Todas as afirmativas são verdadeiras.
 - C) Somente as afirmativas I e III são verdadeiras.
 - D) Somente as afirmativas II e III são verdadeiras.
44. De acordo com os objetivos do Sistema Único de Saúde – SUS, Lei nº 8080/90, assinale a alternativa INCORRETA.
- A) Conceber formas de participação da comunidade, buscando os pontos de intersecção com entidades da sociedade civil, com o poder público e outras instituições.
 - B) Formulação de políticas de saúde destinadas a promover, nos campos econômico e social, a redução de doenças e outros agravos.
 - C) Execução de ações de promoção, proteção e recuperação da saúde, integrando as ações assistenciais com as preventivas, de modo a garantir às pessoas a assistência integral à sua saúde.
 - D) Identificação e divulgação dos fatores condicionantes e determinantes da saúde.
45. O Departamento Nacional de Auditoria do SUS, enquanto componente federal do SNA (Sistema Nacional de Auditoria) enfatiza a necessidade de mudanças de paradigmas no que concerne à percepção do auditor em relação ao SUS, em sua responsabilidade de apoiar a gestão, de manter uma conduta permanente de vigilância aos indicadores de saúde e aos resultados das ações. Desse modo, estabelece como principais diretrizes, EXCETO:
- A) capilaridade, descentralização e integração para garantir em todo o território nacional, com divisão e definição de tarefas específicas de cada esfera de gestão do SUS.
 - B) integração com outros órgãos das estruturas gestoras do SUS, como planejamento, controle e avaliação, regulação e vigilância em saúde e outros órgãos integrantes do sistema de controle interno e externo.
 - C) elaboração do prontuário do paciente.
 - D) foco na qualidade das ações e serviços e nas pessoas, com ênfase na mensuração do impacto das ações de saúde, na respectiva aplicação dos recursos, na qualidade de vida e na satisfação do usuário.
46. Analise a afirmação abaixo e escolha a alternativa que a completa corretamente.
- O procedimento de selecionar uma pasta e arrastá-la para outro local no mesmo diretório com o botão direito pressionado, não:
- A) move a pasta para outro local.
 - B) copia a pasta no outro local.
 - C) cria atalho no outro local.
 - D) exclui a pasta do local de origem.

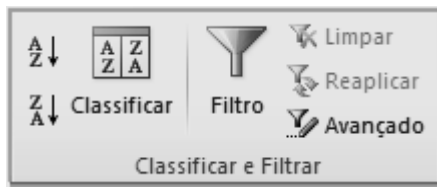47. Os conjuntos de botões de atalho representados na figura abaixo fazem parte do menu _____ do Word 2010.

- A) Layout da Página
- B) Exibição
- C) Inserir
- D) Página Inicial



48. Os conjuntos de botões de atalho representados na figura abaixo fazem parte do menu _____ do Excel 2010.

- A) Inserir
- B) Exibição
- C) Dados
- D) Fórmulas



49. Recentemente a Microsoft substituiu o Hotmail pelo Outlook.com, aplicativo que, dentre outros recursos:

- 1- possibilita execução de ações diretamente da caixa de entrada.
- 2- vem com os Web Apps gratuitos do Word, do Excel e do PowerPoint, integrados.
- 3- disponibiliza armazenamento gratuito na nuvem com o SkyDrive para compartilhamento de fotos, vídeos e outros arquivos grandes sem precisar enviar anexos pesados.

São afirmações corretas:

- A) 1 e 2, apenas.
- B) 2 e 3, apenas.
- C) 1, 2 e 3.
- D) 1 e 3, apenas.

50. O menu Ferramentas do Internet Explorer oferece os seguintes recursos, EXCETO:

- A) selecionar tudo.
- B) excluir histórico de navegação.
- C) reabrir a última sessão de navegação.
- D) gerenciar complementos.